Gibt es einen Zusammenhang zwischen Morbus Crohn und atypischen Mykobakterien (MAP)?

Prof. Dr. med. Elke Roeb

Das *Mycobacterium avium* subspecies (subsp.) *paratuberculosis* (MAP) ist ein Keim, der häufig mit dem Morbus Crohn in Verbindung gebracht wird.

MAP und Rinder-Paratuberkulose

MAP ist als Auslöser der Rinder-Paratuberkulose (oder Jones'sche Krankheit) bekannt, einer Erkrankung, die ähnliche Symptome wie der Morbus Crohn beim Menschen aufweist. Bei der Paratuberkulose junger Kälber erfolgt die Infektion weitgehend fäkal-oral. Das heißt, mit dem Stuhl ausgeschiedene Erreger werden über den Mund (oral) aufgenommen. Während der langen Inkubationszeit (3–5 Jahre) vermehrt sich der Erreger in Immunzellen der Darmwand (-Makrophagen) und wird mit Unterbrechungen ausgeschieden. Nach dem Übergang in die klinische Phase kommt es bei anhaltendem Durchfall zu einer massiven Erregerausscheidung (ca. 108/g Kot). *Mycobacterium avium* subspecies *paratuberculosis* (MAP) zeichnet sich durch eine außerordentliche Zähigkeit (Tenazität) in der Umwelt aus. Der Erreger wird zudem in Lebensmitteln, insbesondere in Milch und Milchprodukten, nachgewiesen. Dennoch besteht für Patienten mit Morbus Crohn kein Grund auf Milch oder Milchprodukte aus Deutschland zu verzichten. MAP vermag sich nicht in der Umwelt zu vermehren. Deshalb ist das infizierte Rind als die Hauptquelle von MAP anzusehen.

MAP und Morbus Crohn

Morbus Crohn ist bekanntlich eine chronisch entzündliche Darmerkrankung des Menschen von immer noch unklarer Ursache (Ätiologie) und steigender Häufigkeit von Neuerkrankungen (Inzidenz) in Westeuropa, Nordamerika und anderen hoch entwickelten Industrienationen. Vermutlich ist die Erkrankung bei einigen Betroffenen mit einer Mutation innerhalb des NOD2/Card15-Gens, einer wichtigen Signalkomponente des angeborenen Immunsystems, verbunden.

Weil Morbus Crohn eine chronisch entzündliche Erkrankung ist, wurde spekuliert, dass infektiöse Erreger eine Ursache dieser Erkrankung seien. Unter den Erregern, die hier in Frage kommen, steht MAP an vorderster Stelle, obwohl trotz zahlreicher Forschungsaktivitäten die Ergebnisse (Evidenzen) teils widersprüchlich sind. Hohe MAP-Konzentrationen wurden zwar im Gewebe und im Blut von MC-Patienten nachgewiesen, weshalb MAP als möglicher Auslöser (Pathogen) der Erkrankung favorisiert wurde. MAP wächst aber sehr langsam und die Anlage und Erhaltung einer Zellkultur (Kultivierung) des Keimes ist gerade bei Material mit menschlichem Ursprung äußerst schwierig, so dass die voneinander abweichenden Forschungsergebnisse auch mit Problemen

Immunhistochemischer Nachweis von MAP (grüne Ketten) im Darm von oral infizierten Mäusen.

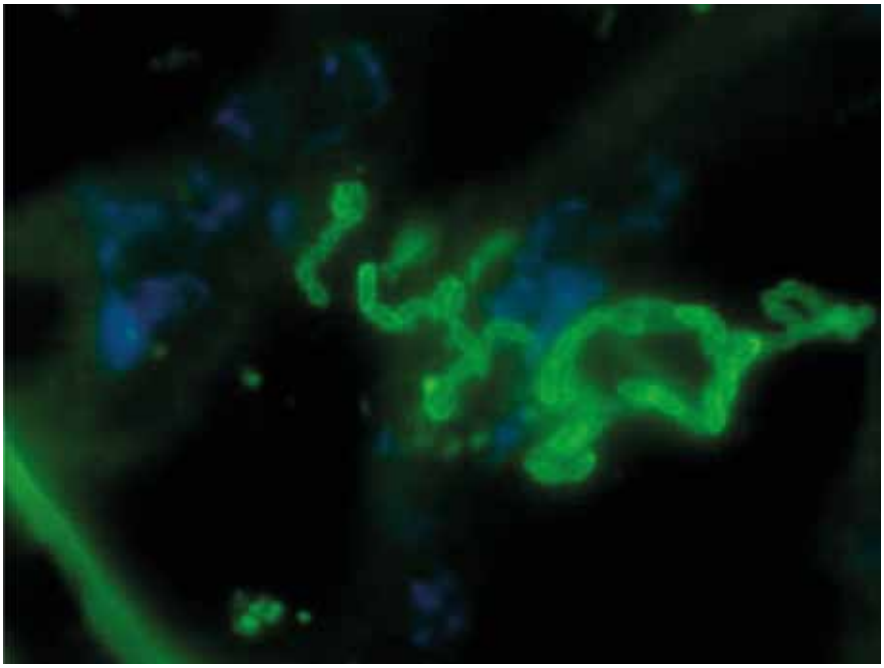

Literatur zum Beitrag unter www.dccv.de/BR2012-2

bei der Kultivierung erklärt werden können. Der Nachweis von MAP in Gewebeentnahmen (Biopsien) von MC-Patienten ist erschwert, da MAP als zellwandlose, „schlafende" Form vorzuliegen scheint.

Durch Nutzung moderner Techniken konnte aber in einigen Regionen wiederholt MAP häufiger bei MC-Patienten als bei gesunden Kontrollen nachgewiesen werden.

Als MAP-Quelle kommt dabei nur die Umwelt infrage; hier wird die Bedeutung MAP-kontaminierter Milch besonders diskutiert, da

1. MAP nach einer Passage in Milch besser in die Zellen der Darmwand eindringen kann und
2. MAP in geringen Keimzahlen den Pasteurisierungs- und Fermentationsprozess der Milch überlebt. Ob die gegenwärtig erhobenen Lebendkeimzahlen in der Milch repräsentativ sind, ist nach neueren Erkenntnissen fraglich, da nachgewiesen wurde, dass der Pasteurisierungsprozess zur Entstehung so genannter VBNC („viable but non-culturable") Bakterienformen führen kann, die „noch lebensfähig, aber durch Kultivierungsverfahren nicht nachweisbar" sind.

Es gilt, zwei Hypothesen zur Rolle von MAP bei Morbus Crohn zu prüfen:

1. MAP ist ein Hauptfaktor für die Entstehung des MC und ursächlich am Krankheitsmechanismus (Pathogenese) dieser chronisch entzündlichen Erkrankung beteiligt.
2. MAP kommt gehäuft bei MC-Patienten vor, da diese aufgrund ihres defekten Immunsystems eine geringere Abwehrkraft gegenüber der MAP-Besiedlung aufweisen. MAP hat allerdings keine pathogenetische Rolle.

Eine antibakterielle Therapie gegen MAP?

Die Therapie einer mit einer Zellkultur nachgewiesenen Infektion mit MAP ist sehr komplex. Ähnlich wie bei der Tuberkulose reicht ein Medikament allein nicht aus.

Seit 1996 wird bei nachgewiesenem MAP-Befall eine Kombinationstherapie aus verschiedenen antibakteriellen Substanzen, einem Makrolid-Antibiotikum, Rifabutin und Ethambutol, empfohlen. Die Therapiedauer beträgt mindestens sechs Monate, teilweise länger. Spätestens nach acht Wochen sollte der MAP-Nachweis negativ sein.

In einer plazebokontrollierten doppelt-verblindeten prospektiven australischen Studie wurden Crohn-Patienten über zwei Jahre mit einer antibiotischen Kombinationstherapie gegen MAP bestehend aus Clarithromycin, Rifabutin und Clofazim behandelt. Hierunter ergab sich allerdings kein bleibender Nutzen durch die antibiotische Therapie.

Im Lichte dieser großen Studie ist der Nutzen einer antibiotischen Langzeittherapie bei MC-Patienten also fraglich.

Die Therapie sollte auf keinen Fall ohne vorangehenden Nachweis des MAP-Erre-

Univ.-Prof. Dr. med. Elke Roeb ist Abteilungsleiterin des Schwerpunkts Gastroenterologie an der Medizinischen Klinik und Poliklinik II am Universitätsklinikum Gießen und Marburg in Gießen und Leiterin der Forschungsgruppe Gastroenterologie - AG Roeb am Fachbereich Medizin der Justus-Liebig-Universität Gießen. E-Mail: Elke.Roeb@innere.med.uni-giessen.de

gers erfolgen. Welcher Patient mit Morbus Crohn speziell auf den Erreger MAP getestet werden sollte, ist unklar. Empfehlenswert ist sicher die Testung von Crohn-Patienten mit direktem Kontakt zu MAP-infizierten Rindern. Eine generelle Testung von Crohn-Patienten kann in Deutschland bei der derzeitigen Häufigkeit (Prävalenz) des Erregers aber nicht empfohlen werden.

BMBF-Forschungsverbund zu MAP

Im infizierten Rind bleibt das Bakterium lange Zeit auf den Darm beschränkt und zeigt keine Tendenz, den gesamten Organismus (systemisch) zu infizieren. Derzeit gibt es kein Modell mit kleinen Versuchstieren, in dem diese einzigartige Eigenschaft von MAP untersucht werden kann, da Tiere mit funktionierendem Immunsystem nach oraler Infektion nicht oder nur systemisch erkranken.

Mit diesen und ähnlichen Problemen um den bakteriellen Erreger, *Mycobacterium avium* subsp. *paratuberculosis* (MAP), der bei Wiederkäuern die Krankheit Paratuberkulose hervorruft, beschäftigt sich seit einigen Jahren der überregionale, vom Bundesministerium für Bildung und Forschung (BMBF) geförderte Forschungs-Verbund „ZooMAP" (siehe den Artikel „*Mycobacterium avium* ssp. *paratuberculosis* – Welche Bedeutung hat der Durchfall-Erreger des Rindes beim Menschen?" von Prof. Dr. Ralph Goethe und Dr. Tina Basler im Bauchredner 3/2009, 36ff.). „ZooMAP" verbindet Tier- und Humanmediziner. Eine Arbeitsgruppe erforscht die Frage nach der Übertragbarkeit der Erkrankung auf den Menschen (Zoonose, daher „Zoo"-MAP).

Im Rahmen dieses BMBF-Projektes konnten bisher bereits deutlich verbesserte, sehr empfindliche Nachweismethoden für MAP entwickelt sowie ein Mausmodell mit dem Teile der MAP-Pathologie simuliert werden. In diesem Maustiermodell wurden, was bisher nicht gelungen war, nach oraler Infektion mit MAP eine Erhöhung von proentzündlichen Zellen (Zytokinen) und Enzymen (Proteasen) in der Darmwand nachgewiesen. Bei chronisch entzündlichen Darmerkrankungen des Menschen gelang dieser Nachweis allerdings nicht. Auch in groß angelegten endoskopischen Studien wurden in Mitteldeutschland und Südnorwegen bisher keine erhöhten MAP-Nachweise bei Patienten mit chronisch entzündlichen Darmerkrankungen entdeckt. ■